



Ретинопатии Пурчера H35.0

Клинический случай №13



**Больной Ш., 28 лет,
находился на
лечении в ГКБ№1.**

Жалобы на:

- на резкое безболезненное снижение зрения обоих глаз.

Анамнез заболевания.

- Пациент находился на лечении в хирургическом отделении с диагнозом «острый панкреатит» на фоне злоупотребления алкоголем.
- С момента поступления больной предъявлял жалобы на резкое безболезненное снижение зрения обоих глаз.
- После купирования явлений острого панкреатита больной был переведен в глазное отделение.



Физикальный осмотр.

- Офтальмологический статус: Vis OD = 0,7 н/к, Vis OS = 0,6 эксцентрично н/к.
- Подвижность глазных яблок – в полном объеме, прямая и содружественная реакции сохранены справа, а слева – относительно афферентный дефект.
- Глазное дно OD (рис. 1): ДЗН бледно-розовый, границы незначительно ступшеваны, сосудистая воронка сохранена, с височной стороны выходит цилиоретинальная артерия, обеспечивающая дополнительное питание сетчатки макулярной области. Вокруг ДЗН имеются одиночные мягкие ватообразные ретинальные экссудаты различного размера и формы, с незначительными кровоизлияниями вокруг них. Отек парапапиллярной области сетчатки – без захвата макулы. Периферия сетчатки – без изменений. Вены полнокровны, а:в = 1:3.

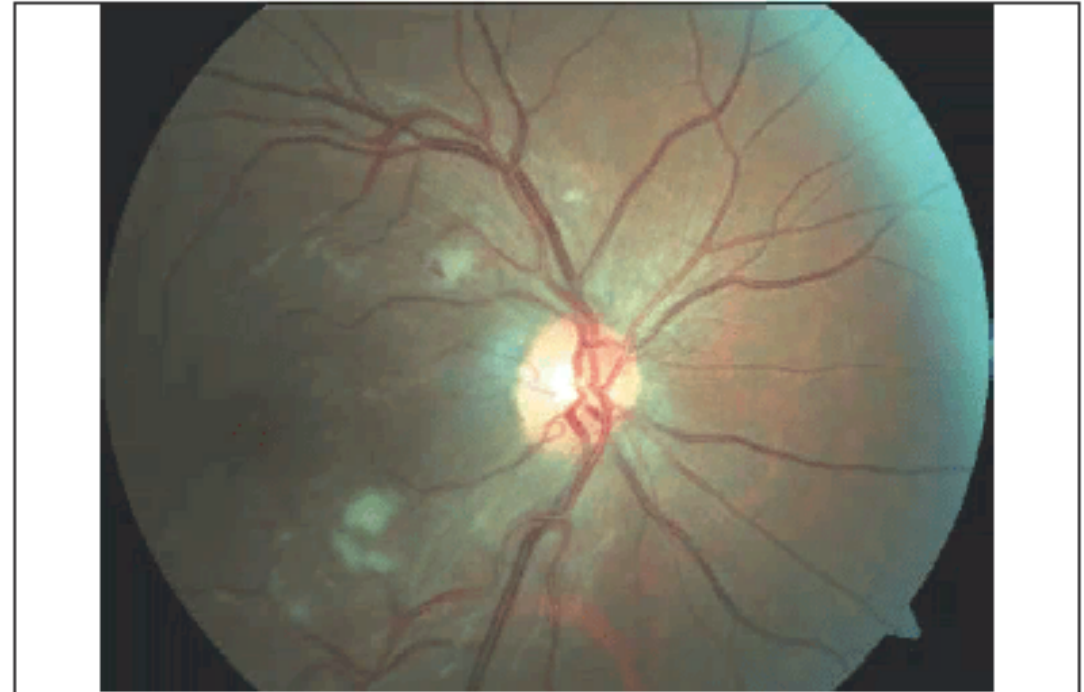

Рис. 1. Глазное дно правого глаза на момент поступления пациента в офтальмологическое отделение
Fig. 1. Ophthalmoscopic picture of the right eye at the time of admission to the ophthalmology department

Физикальный осмотр.

- Глазное дно OS (рис. 2): ДЗН бледно-розовый, границы незначительно ступшеваны, сосудистая воронка сохранена, отсутствует цилиоретинальная артерия. Вокруг ДЗН имеются обширные сливные мягкие ватообразные ретинальные экссудаты. Отек парапапиллярной области сетчатки – с захватом макулы. Периферия сетчатки – без изменений. Вены полнокровны, а:в = 1:3.

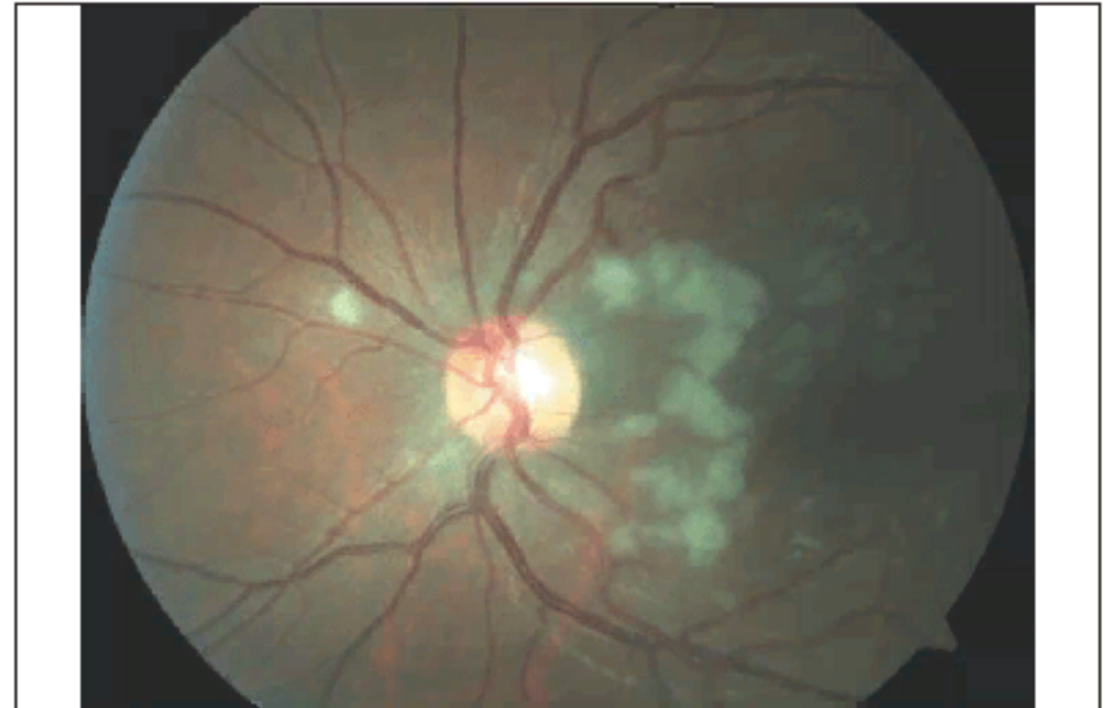

Рис. 2. Глазное дно левого глаза на момент поступления пациента в офтальмологическое отделение

Fig. 2. Ophthalmoscopic picture of the left eye at the time of admission to the ophthalmology department

Лабораторные обследования.

- В биохимическом анализе крови выявлено значительное увеличение уровня ферментов, характерное для острого панкреатита.
- Обращает на себя внимание снижение уровня тромбоцитов в общем анализе крови, что свидетельствует об активации процессов внутрисосудистой агрегации, приводящей к нарушениям микроциркуляции.

Таблица 3. Коагулологическое исследование
Table 3. Coagulation profile

Показатель/ Component	25.08.2016	Единицы/Units	Границы норм/ Normal values
Протромбиновый индекс/ Prothrombin index	87,3	%	75,0–130,0
МНО (INR)	1,05		0,85–1,15
АЧТВ (APPT)	32,3	С (s)	25,1–36,5

Таблица 1. Биохимическое исследование крови
Table 1. Biochemical blood test

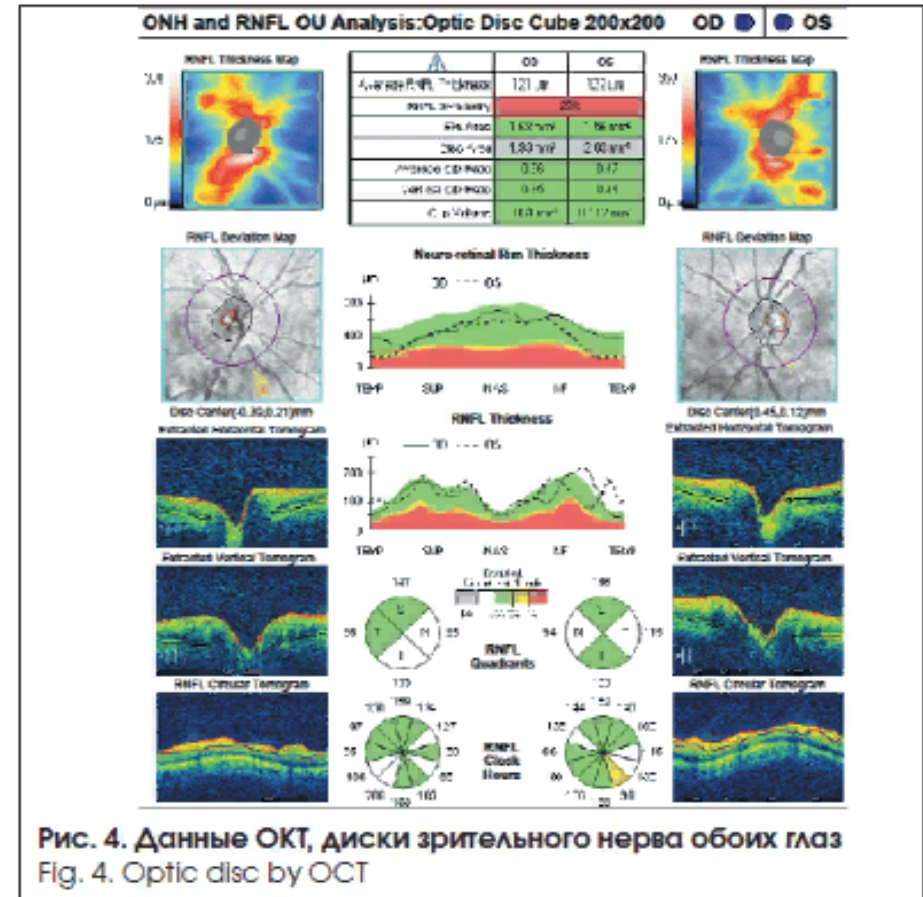
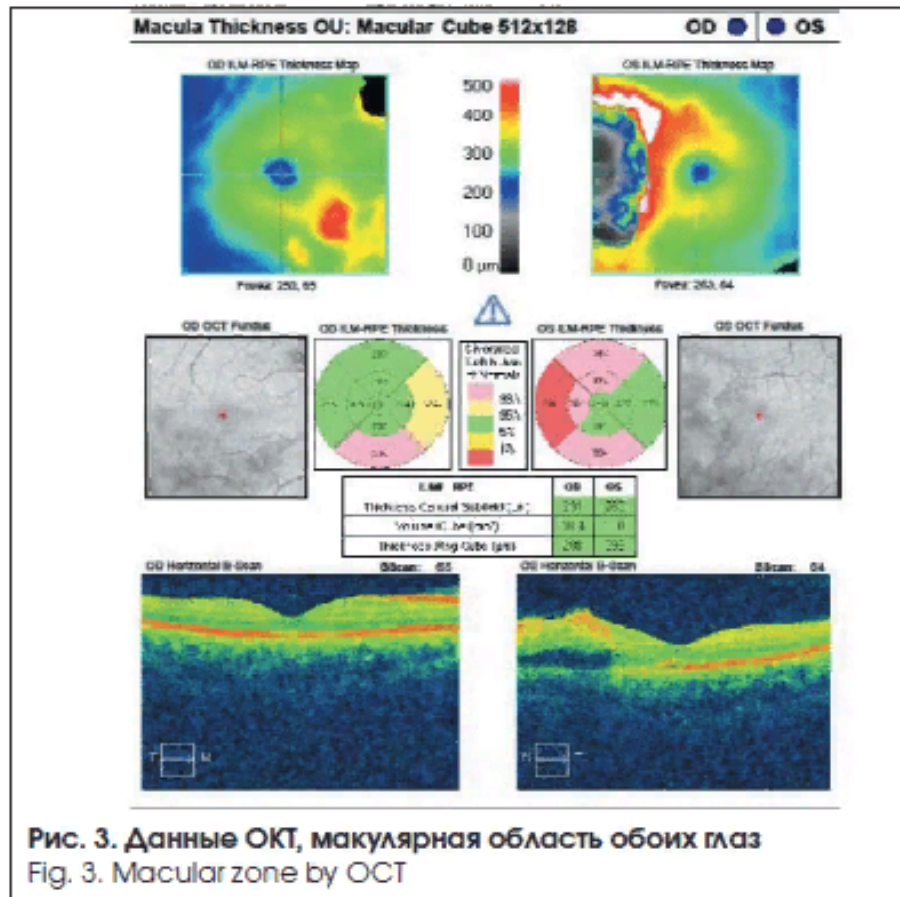
Показатель/ Component	26.08.2016	Единицы/Units	Границы норм/ Normal values
Аспартатаминотрансфераза/ААТ	43,4	Ед/л (U/l)	10,0–40,0
Щелочная фосфатаза/ Alkaline phosphatase	120,5	Ед/л (U/l)	30,0–120,0
Альфа-амилаза/ Alpha-amylase	178,7	Ед/л (U/l)	30,0–118,0

Таблица 2. Клинический анализ крови
Table 2. Clinical blood test

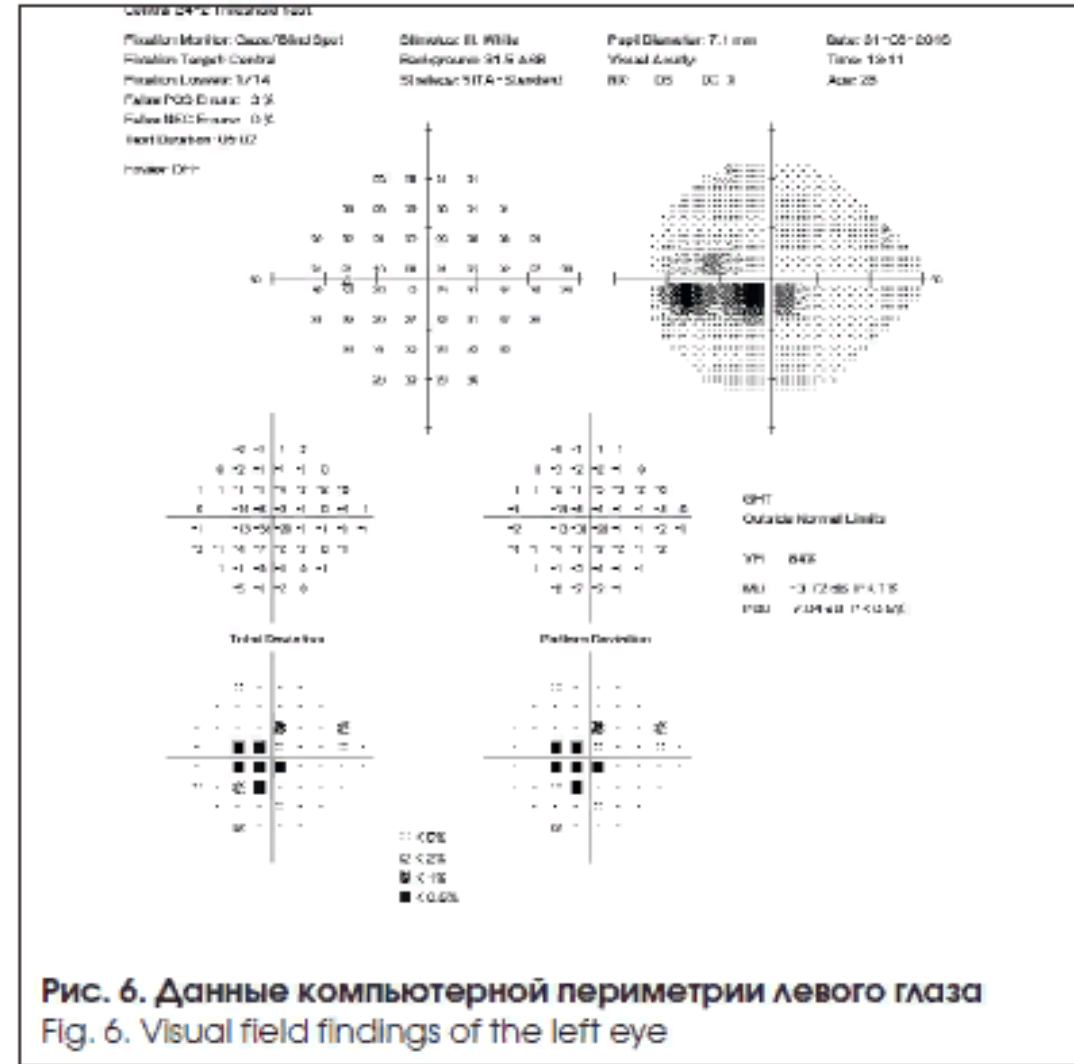
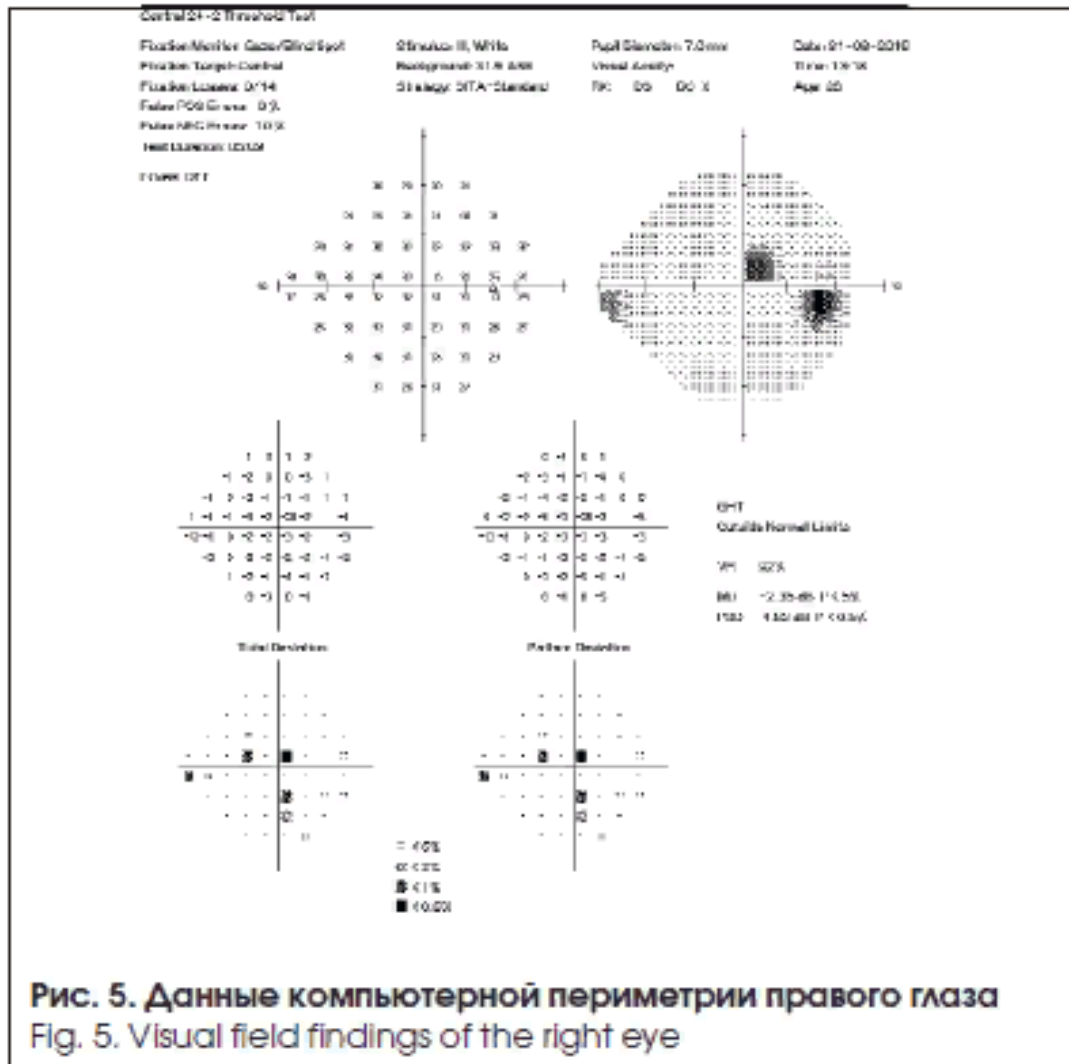
Показатель/ Component	25.08.2016	26.08.2016	Единицы/ Units	Границы норм/ Normal values
Лейкоциты (WBC)	8,3	8,2	10 ⁹ /л	4,0–9,0
Эритроциты (RBC)	3,99	3,89	10 ¹² /л	4,00–5,00
Гемоглобин (HGB)	139	123	г/л	130,0–160,0
Гематокрит (HCT)	36,2	36,1	%	40,00–48,00
Тромбоциты (PLT)		148	10 ⁹ /л	180–320
Гранулоциты (GRAN)	56,7	76,8	%	48,0–80,0
Лимфоциты (LYM)	20,8	17,3	%	19,0–37,0
Моноциты (MONO)		5,9	%	3,00–11,00

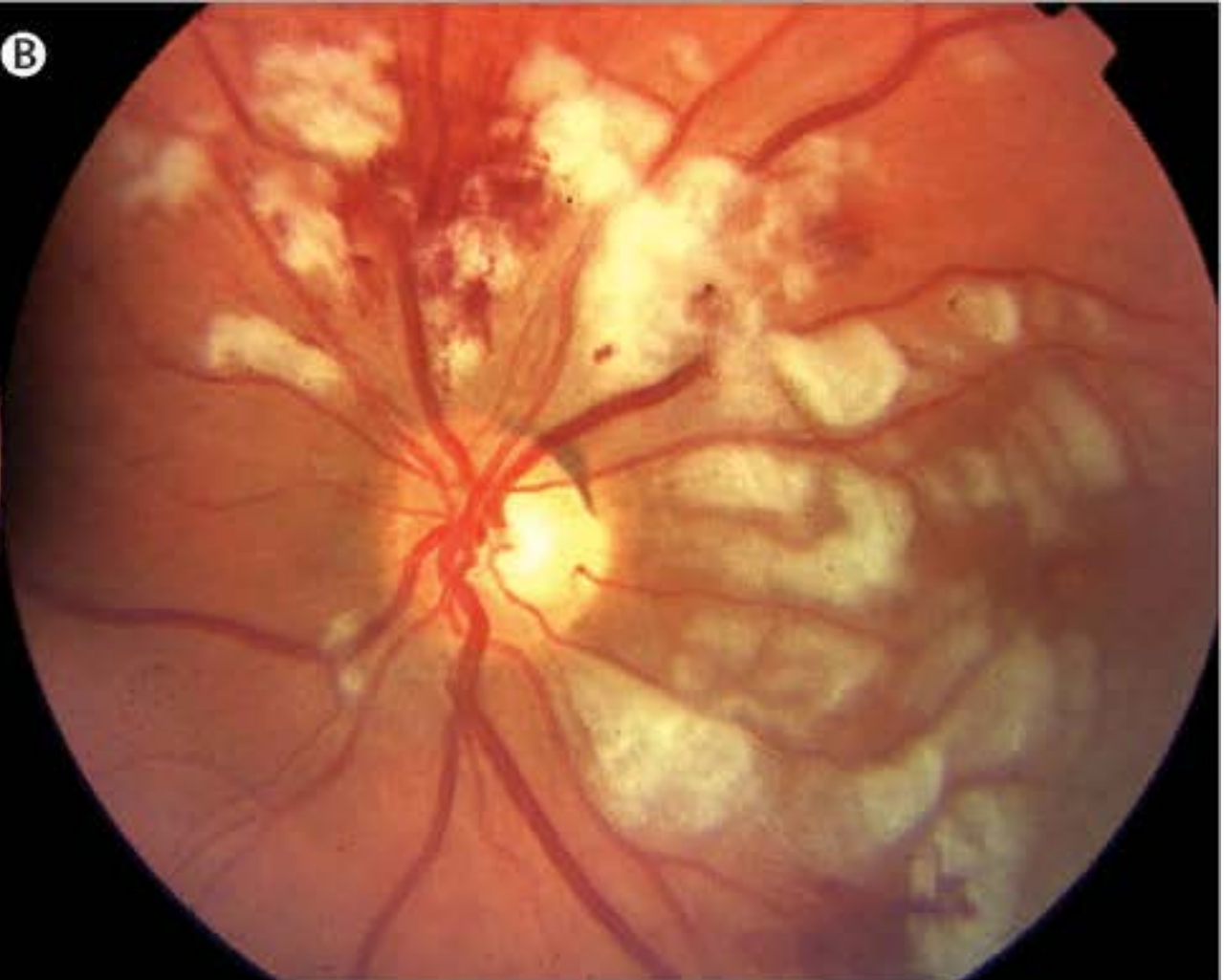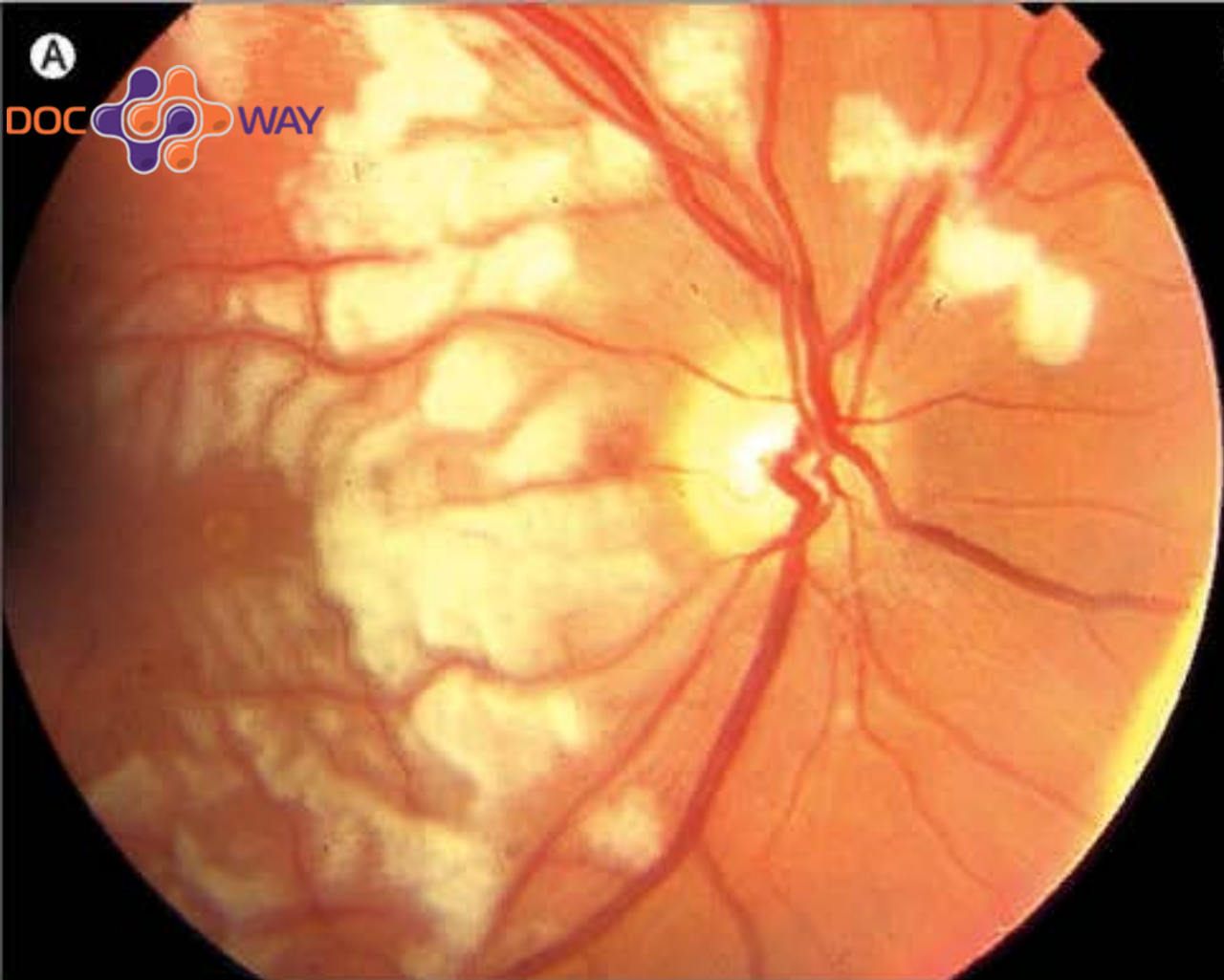
Инструментальные обследования.

- Оптическая когерентная томография (ОКТ) выявила утолщение слоев сетчатки, локальную отслойку нейроэпителия, дефект пигментного эпителия в парамакулярной области левого глаза (рис. 3, 4).



Инструментальные обследования.





ДИАГНОЗ:

Основной: Ретинопатия Пурчера.

Фон: Острый панкреатит алкогольного генеза.

Лечение и динамика состояния:

- В офтальмологическом отделении больной получал лечение в виде инфузионной терапии, системного и местного применения глюкокортикостероидов, нестероидных противовоспалительных средств, диуретиков. Параллельно проводилась нейропротекция.
- На фоне проводимой терапии отмечалась положительная динамика (рис. 7, 8).

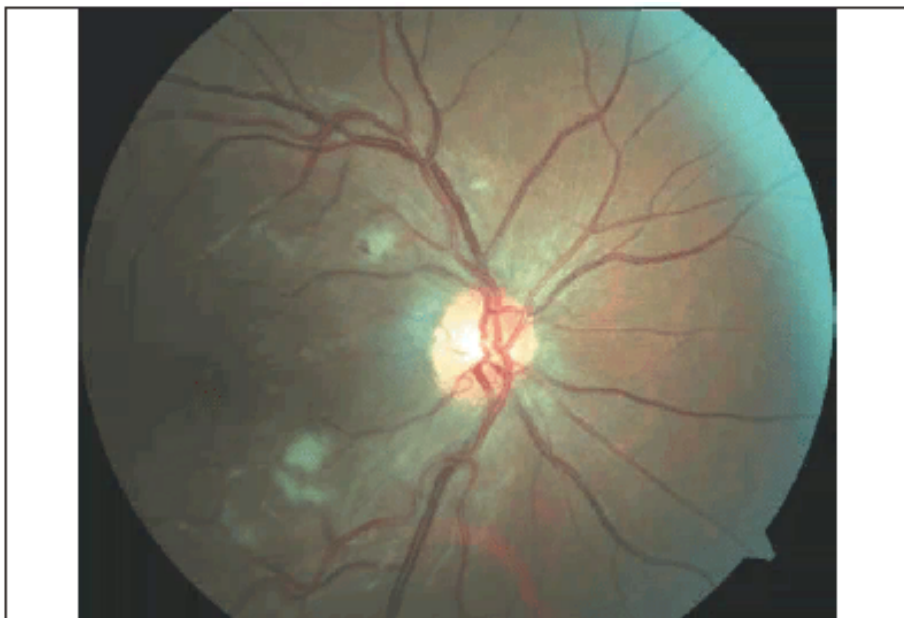

Рис. 7 . Глазное дно правого глаза на фоне проводимой терапии
Fig. 7. Ophthalmoscopic picture of the right eye during therapy

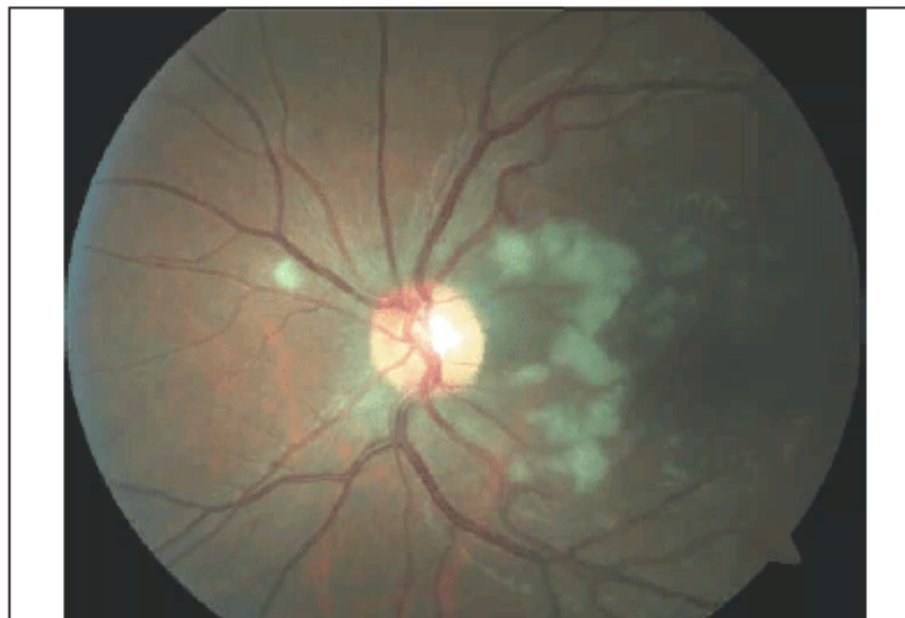

Рис. 8. Глазное дно левого глаза на фоне проводимой терапии
Fig. 8. Ophthalmoscopic picture of the left eye during therapy



Авторы: Колесникова Л.Н., Батырбекова Ф.Х.
ФГБОУ ВО «РНИМУ им. Н.И. Пирогова» Минздрава
России, Москва

РМЖ «Клиническая офтальмология»

ISSN 2311-7729 (Print), 2619-1571 (Online)

Оригинальная статья опубликована на сайте РМЖ
(Русский медицинский журнал):

<https://www.rmj.ru/articles/oftalmologiya/retinopatiya-purchera-klinicheskiy-sluchay/#ixzz7itcdwDej>