



Болезнь Шегрена M35.0

Клиническое наблюдение пациентки в течение 20 лет.

Клинический случай №15



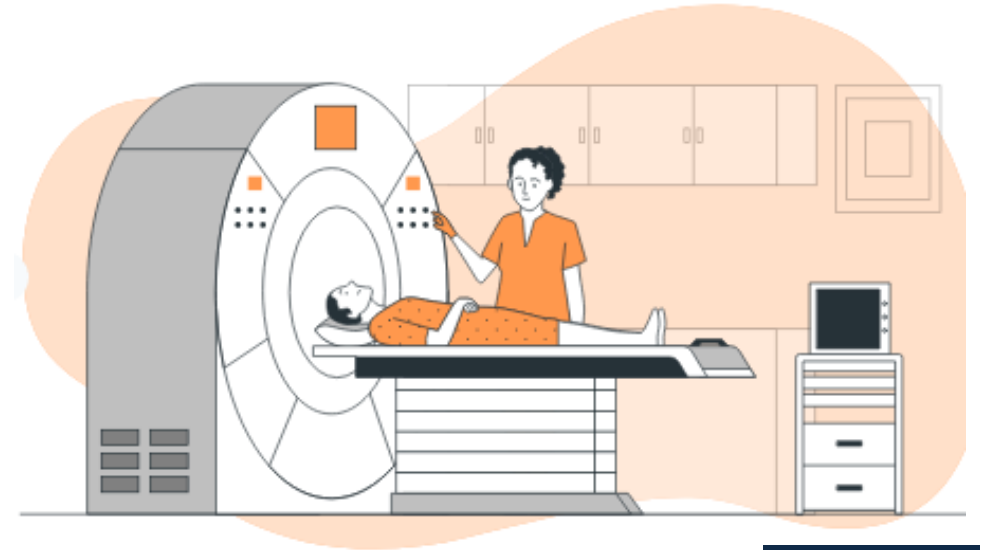
Пациентка У. 1962 года рождения находится на диспансерном учете на кафедре хирургической стоматологии МГМСУ им. А.И. Евдокимова с 2000 г.

Жалобы:

- на болезненную припухлость в области околоушной слюнной железы (ОУСЖ) слева.

Анамнез заболевания

- Периодические припухания в околоушной области слева отмечает с 1989 г.
- Впервые обострение паротита левой ОУСЖ перенесла в 1990 г. (в 28 лет). До 1995 г. периодически возникающие припухания железы проходили самостоятельно. В период с 1995 г. по март 2000 г. обострений паротита не было (в этот период были роды двойней).



Анамнез жизни


Перенесенные и сопутствующие заболевания:

- Синдром Рейно с 28 лет (двухфазный: побеление и покраснение) III пальцев на обеих кистях до пястно-фаланговых суставов.
- Скарлатина, гепатит А (болезнь Боткина) в детстве, хронический тонзиллит, тонзилэктомия в 1967 г., хронический холецистит с 1994 г.
- Аллергия на ампициллин.



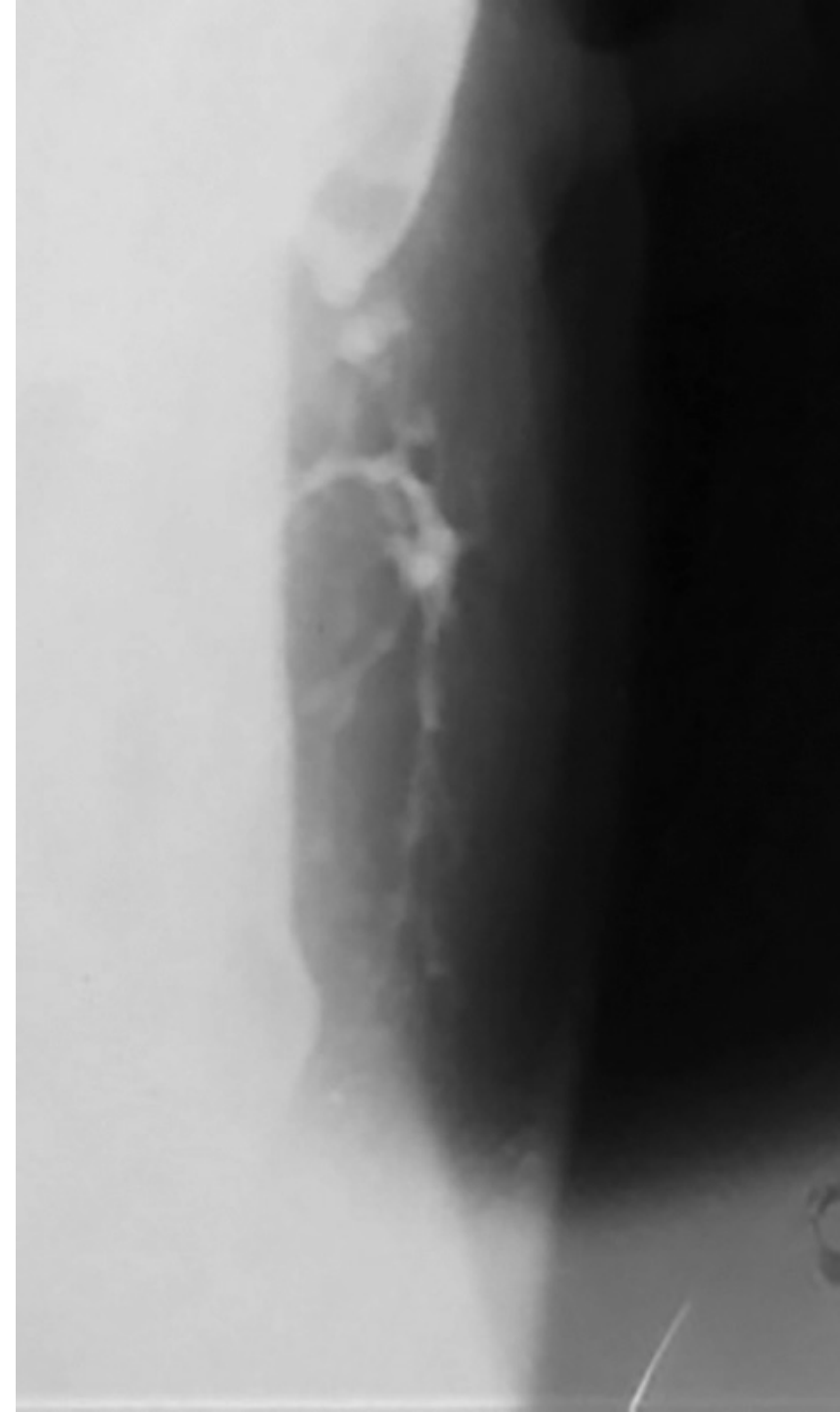
Физикальный осмотр

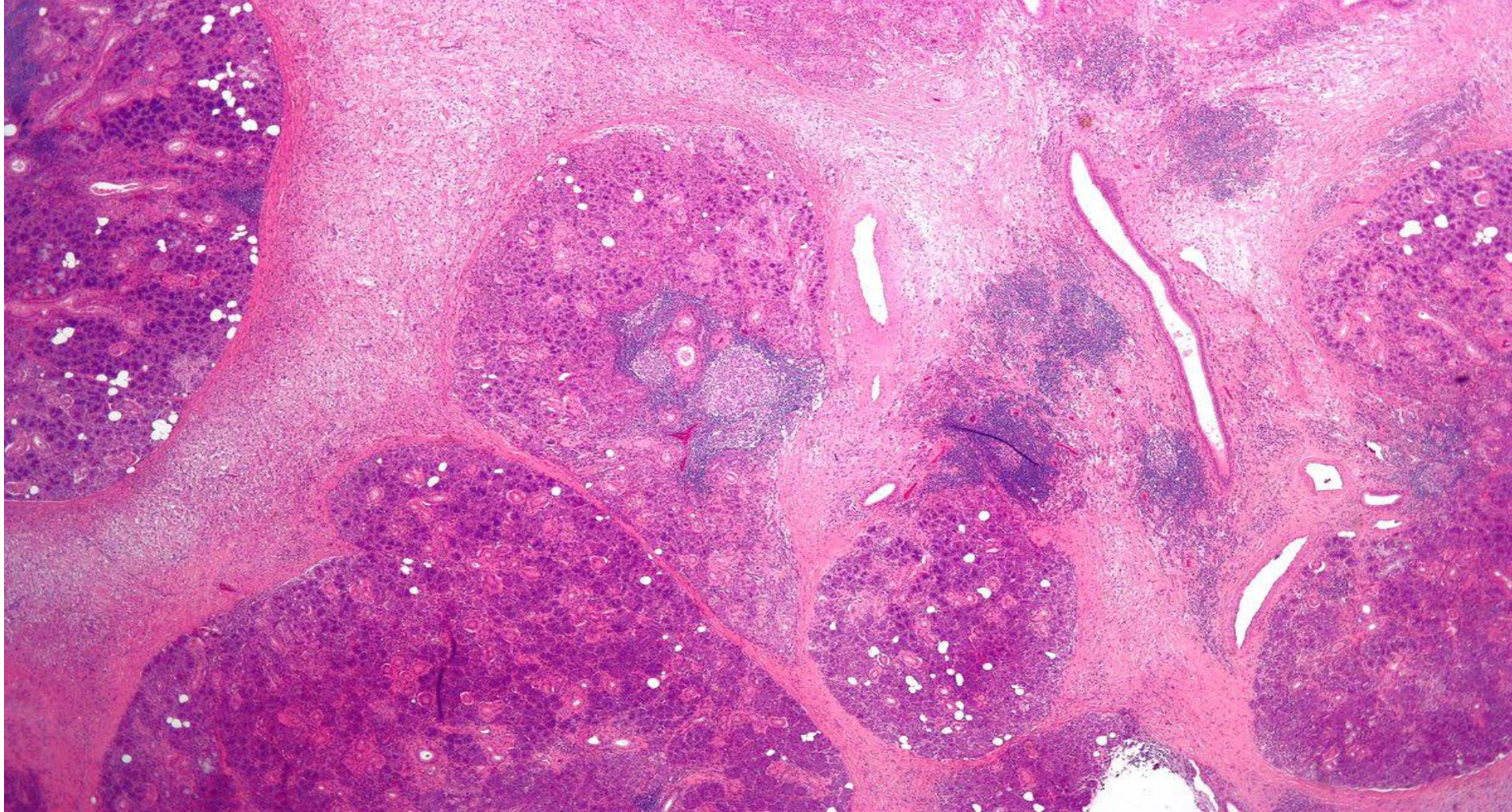
- При осмотре: ОУСЖ слева увеличена (определяется визуально), при пальпации слабо болезненна. При массировании железы из выводного протока левой ОУСЖ выделялся желеобразный секрет с примесью хлопьев гноя. Из выводных протоков других больших слюнных желез выделялся прозрачный секрет в достаточном количестве. После лечения и достижения ремиссии через 20 дней было проведено сиалографическое исследование левой ОУЖ (1,0 мл омнипака 350).



Сиалограмма.

- На сиалограмме левой ОУСЖ в прямой проекции: в паренхиме выявлены характерные для паренхиматозного паротита полости округлой формы, диаметром 1—2 мм. Основной проток и внутрижелезистые протоки I порядка незначительно расширены (рис. 1). Пациентка консультирована проф. И.Ф. Ромачевой, для исключения БШ/СШ было рекомендовано: проанализировать γ -глобулиновую фракцию крови и получить консультацию офтальмолога по поводу сухого кератоконъюнктивита и оценки слезовыделительной функции. Однако в тот период данные не были представлены.





ДИАГНОЗ:

хронический паренхиматозный паротит левой околоушной слюнной железы.

Динамика состояния пациентки:

- Затем в течение 17 лет пациентка не обращалась на кафедру и не наблюдалась у стоматолога по поводу заболеваний слюнной железы.
- Повторно обратилась в возрасте 55 лет (03.06.17), после вскрытия флегмоны ОУСЖ слева, с жалобами на боль и отечность в околоушной области слева в течение 9 мес. В анамнезе с 30.08.16 по 09.09.16 находилась на стационарном лечении в гнойном отделении челюстно-лицевой хирургии ГКБ им. Ф.И. Иноземцева с диагнозом: аденофлегмона околоушно-жевательной области слева. Было проведено вскрытие и дренирование флегмоны. Воспалительные явления купированы.
- При внешнем осмотре в околоушно-жевательной области слева отмечены незначительный отек, а также послеоперационный рубец, окаймляющий угол нижней челюсти слева. Открывание рта свободное. При массировании левой ОУСЖ из протока отмечено выделение мутного секрета с хлопьевидными включениями. Из протока правой околоушной слюнной железы струйно выделялся прозрачный секрет.


Динамика состояния и результаты обследований:

- Кроме того, из анамнеза установлено, что с 2013 г. впервые выявлено повышение печеночных показателей: АЛАТ 60,3 ед/л (норма 0—33 ед/л); АсАТ 53,8 ед/л (норма 0—35 ед/л); ГГТП 234,7—94 ед/л (норма 5—35 ед/л); щелочная фосфатаза 337—246 ед/л (норма 10—98 ед/л), а также отмечено повышение концентрации γ -глобулиновой белковой фракции 25,4% (норма 10,9—17,9%).
- С 2016 г. начала отмечать сухость и ощущение песка в глазах. С 21.03.16 по 07.04.16 находилась на стационарном лечении в Московском клиническом научном центре с жалобами на боли в правом подреберье, общую слабость, повышенную утомляемость, боли в мелких суставах кистей.
- При УЗИ органов брюшной полости выявлены эхопризнаки увеличения (за счет левой доли) и диффузных изменений печени, хронического холецистита, холецистолитиаза. Диффузные изменения поджелудочной железы. Впервые обнаружены повышенные уровни антимитохондриальных аутоантител: АМА-M2 — 160,2 (0—10) ед/мл. RW; ВИЧ; HBsAg и Анти-HCV — отрицательные.



Биопсия печени и предварительный диагноз:

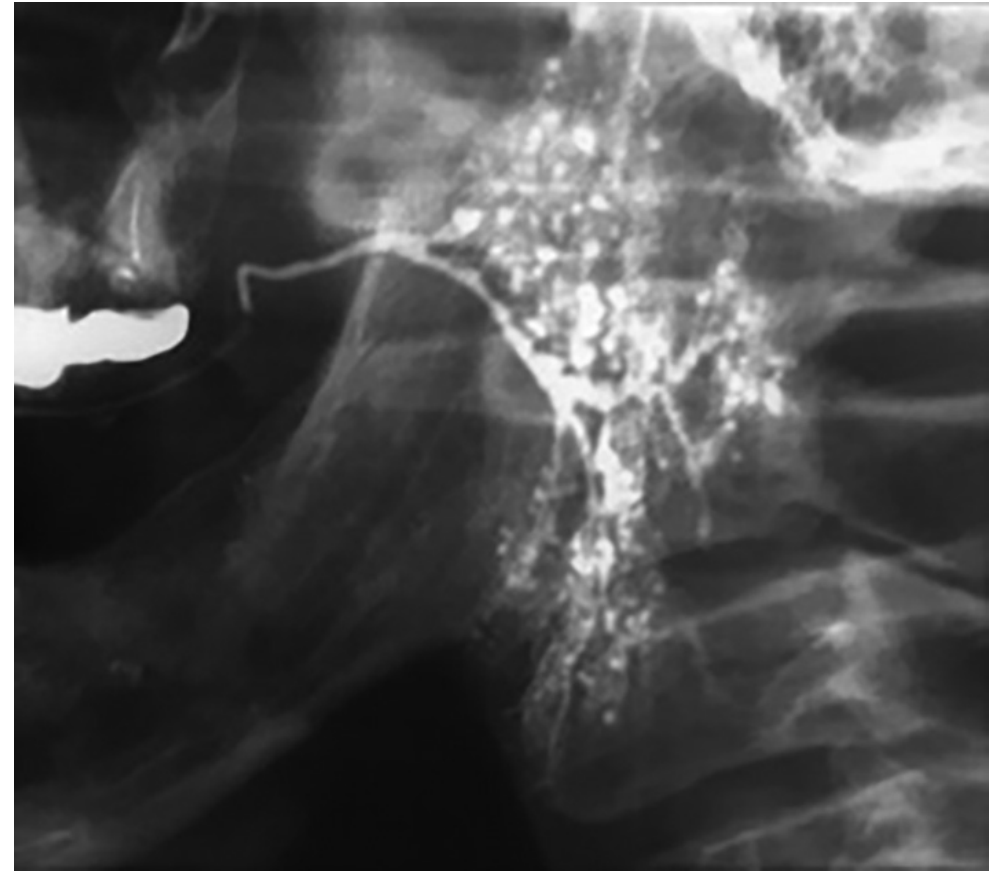
- Была выполнена пункционная биопсия печени, поданным которой были выявлены морфологические признаки аутоиммунного гепатита, но ПБЦ не был обнаружен. Однако с учетом положительных АМА-M2-антител и лабораторного синдрома холестаза был диагностирован синдром аутоиммунного перекрестка.
- Консультирована гастроэнтерологом. Было решено воздержаться от глюкокортикостероидной терапии по причине положительной динамики на фоне приема урсодезоксихолевой кислоты.
- Был выставлен **предварительный диагноз**: Синдром Шегрена (с поражением слюнных желез — паренхиматозный паротит, состояние после вскрытия флегмоны околоушно-жевательной области слева) в сочетании с аутоиммунным гепатитом (первичным билиарным циррозом?). С целью уточнения диагноза назначены УЗИ, сиалография левой ОУСЖ, биопсия малых слюнных желез, консультация офтальмолога.



Результаты исследований:

- По данным УЗИ (07.06.17) обнаружены увеличенные околоушные слюнные железы, эхогенность их паренхимы понижена, строма диффузно уплотнена. В обеих железах множество увеличенных до 2—3 мм лимфатических узлов с четкими контурами и средостением средней эхогенности. Заключение: эхопризнаки двустороннего хронического паротита (более выраженные слева).
- При повторном сиалографическом исследовании левой ОУСЖ (через 17 лет) выявлены изменения, характерные для паренхиматозного паротита, без выраженной динамики по сравнению с 2000 г.

Сиалограмма левой ОУСЖ У., 55 лет (2017 г.): в паренхиме множество полостей диаметром 1—3 мм, расширение внутрижелезистой части основного протока и протоков I порядка.




Результаты дополнительных методов исследования :

- При патогистологическом исследовании биопатов малых слюнных желез (4 малых слюнных железы), выполненном проф. С.Г. Раденской-Лоповок (21.08.17), в строме долек выявлена лимфогистиоцитарная инфильтрация, местами до 200 элементов в фокусе, местами с формированием псевдолимфомных фолликулов. Заключение: хронический сиалоденит.
- В иммунологическом анализе крови (22.06.17) обнаружены повышенные уровни антицентромерных антител ≥ 300 ед/мл (норма 0—10 ед/мл); IgM 4,3 г/л (норма 0,4—2,6 г/л) и IgA 4,5 г/л (норма 0,7—3,6 г/л), антинуклеарных антител (Нер-2) 1/640 sp (норма $\leq 1/160$ sp); незначительно антител к митохондриям (AMA-M2) — 13,6 ед/мл (норма 0,0—10,0 ед/мл), при нормальных уровнях: IgG 13,2 г/л (норма 6,5—18,3 г/л); анти-Ro/SSA — 12,6 ед/мл (норма 0,0—25,0 ед/мл); анти-La SSB — 0,5 ед/мл (норма 0—25,0 ед/мл); антител к двуспиральной ДНК — 3,3 МЕ/мл (0—20 МЕ/мл); антител к SLA/LP — 2,5 МЕ/мл (норма $\leq 12,0$ МЕ/мл) и LC1 — 1,1 (норма $\leq 12,0$ МЕ/мл); СРБ 1,8 мг/л (норма 0,0—5,0 мг/л), РФ $\leq 9,5$ МЕ/мл (норма 0—15,0 МЕ/мл); компонентов комплемента С3с — 1,45 г/л (норма 0,9—1,8 г/л); С4 — 0,25 г/л (норма 0,1—0,4 г/л).
- Таким образом, по результатам обследования подозрение на наличие СШ/БШ подтвердилось. Пациентка направлена на консультацию к ревматологу, офтальмологу.

Последующее наблюдение:

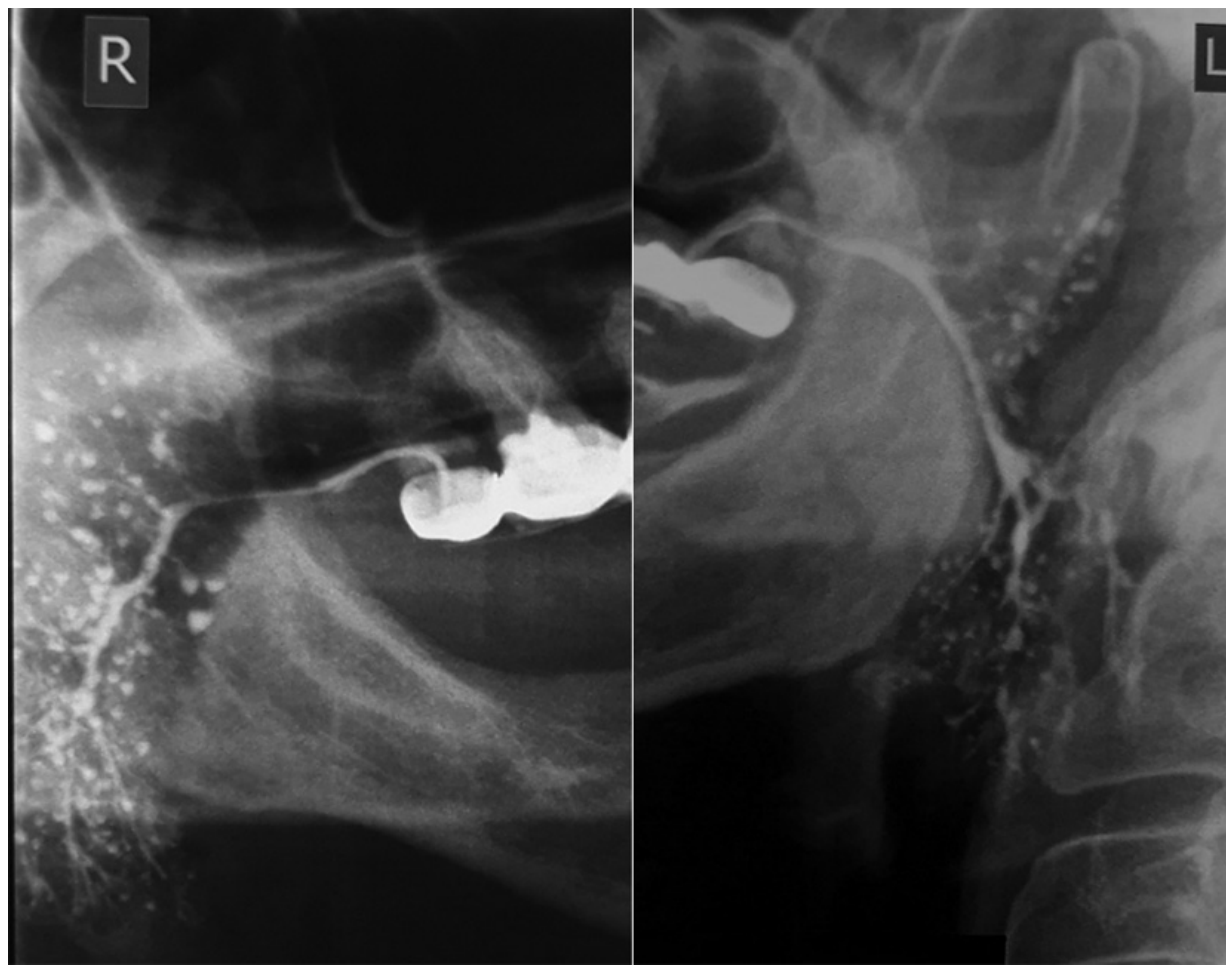
- В рамках диспансерного наблюдения пациентка была вызвана (23.12.20) на плановый осмотр к хирургу-стоматологу. Пациентка отмечает выраженную сухость во рту с лета 2018 г., особенно по утрам, тянущую невыраженную боль в области ОУСЖ слева. Сухую пищу водой не запивает. С лета 2019 г. ощущение покалывания и онемения кожи в области щек, губ, носогубных складок кончика языка.
- При внешнем осмотре: ОУСЖ не увеличены. Красная кайма губ сухая. Открывание рта свободное. Из выводных протоков околоушных слюнных желез: справа выделяется жидкий прозрачный секрет, слева — желеобразный с включениями. Из протоков поднижнечелюстных слюнных желез выделяется умеренное количество прозрачного секрета. КПУ — 26 (10 удаленных, 2 корня, 8 искусственных коронок, 3 пломбы, 3 кариеса). Выраженный генерализованный гингивит, большое количество твердых зубных отложений.



Дополнительные исследования:

- Сиалометрия смешанной, нестимулированной слюны за 10 мин — 3,8 мл, с примесью прожилок крови. Сиалометрия правой ОУСЖ, с помощью модифицированной капсулы Лешле—Красногорского, при стимуляции 3% раствором лимонной кислоты получено 2,0 мл прозрачного с белыми включениями секрета за 5 мин (норма 2,5—6,0 мл).
- Проведено сиалографическое исследование ОУСЖ справа и слева. На сиалограммах картина двустороннего паренхиматозного паротита (см. рис.). Слева без выраженных изменений по сравнению с 2000 и 2017 г.

Рис. 3. Сиалограммы правой и левой околоушных слюнных желез пациентки У., 58 лет. (23.12.20) двусторонний паренхиматозный паротит.



Динамика состояния :

- Из анамнеза за период с 2017 по 2019 г. трижды консультирована ревматологами: у пациентки сочетание 2 аутоиммунных заболеваний: Болезнь Шегрена АЦА+, с поражением слюнных желез, глаз и первичного билиарного холангита, АМА-M2+, АЦА+, низкой активности, фиброз I стадии. Маловероятен аутоиммунный гепатит, так как нет специфических маркеров (антитела к SLA/LP). Склеродактилия отсутствует, уплотнения кожи и отеков пальцев кистей нет. По данным капилляроскопии (05.07.17): поздний неактивный склеродермический тип изменений. Фиброэластометрия печени 11.09.18: эластичность 4,7 kPa, что соответствует F0 по шкале METAVIR.
- Рекомендации:
 - 1) наблюдение и лечение гепатолога;
 - 2) решение вопроса о необходимости биопсии левой ОУСЖ (паротит? формирующаяся лимфома?);
 - 3) метипред 4 мг через сутки после завтрака, лейкеран (хлорамбуцил) 4 мг (2 таблетки в сутки). Целесообразно начать терапию генно-инженерными препаратами (ретуксимаб).



Лечение и динамика состояние:

- Метипред, лейкоран, ретуксимаб не получала, биопсия ОУСЖ не проводилась. С августа по ноябрь 2019 г. принимала плаквинил. На фоне приема плаквинила симптомы парестезии разрешились, но отмечались тахикардия, боль и потемнение в глазах (вплоть до эпизодов полной потери зрения). С ноября по декабрь 2019 г. принимала омега-3 и катионор местно, после чего зрение восстановилось. С 23.11.20 по 12.12.20 перенесла COVID-19.
- При обследовании офтальмологом (26.01.21)
Заключение: сухой хронический
блефароконъюнктивит, гиполакримия 3-й степени.



Заключение:

- Приведенный клинический пример демонстрирует один из множества возможных вариантов развития болезни Шегрена хронического течения. Прежде чем развились все симптомы, удовлетворяющие критериям диагноза болезни Шегрена, прошло около 17 лет. Особенностью случая является длительность развития симптомов, развитие первичного билиарного цирроза легкого течения (первичного билиарного холангита), сохранная слюноотделительная функция, редкие обострения одностороннего хронического паренхиматозного паротита, отсутствие быстро прогрессирующего пришеечного кариеса, замедленное, но быстро прогрессирующее поражение слезных желез, изменения в иммунологическом анализе крови, сочетание наличия антинуклеарного фактора и антицентромерных антител. В связи с асинхронным возникновением симптомов заболевания ранняя диагностика болезни Шегрена часто затруднена. В то же время обострение паротита и выявление паренхиматозного паротита на сиалограмме могут быть первыми симптомами и признаками, которые должны стимулировать стоматолога к оценке результатов других методов обследования, в первую очередь иммунологического исследования крови.

Источник:

Гайдук И.В., Васильев В.И., Фахрисламова Л.Р., Панин А.М., Пальшина С.Г., Родионова Е.Б. Болезнь/синдром Шегрена в сочетании с аутоиммунным поражением печени. 20-летнее наблюдение. *Стоматология*. 2021;100(6):108-114.

Gaiduk IV, Vasiliev VI, Fakhrislamova LR, Panin AM, Palshina SG, Rodionova EB. Sjogren's disease/syndrome in combination with autoimmune liver damage. 20-years observation. *Stomatologiya*. 2021;100(6):108-114. (In Russ.).

<https://doi.org/10.17116/stomat2021100061108>