

DOC  WAY 2023

Информационный терапевтический портал
Артрит, ассоциированный с целиакией. К90.0
Клинический случай № 25

Пациентка А., 1978 года рождения

- выраженная слабость
- выпадение волос
- головокружение
- нарушения координации, сна
- раздражительность
- сухость слизистой оболочки полости рта и глаз
- боль в эпигастрии и позвоночнике
- скованность суставов кистей
- боль в нижнечелюстных суставах
- мигрирующая боль в плечевых, локтевых, тазобедренных, голеностопных, коленных и плюснефаланговых суставах
- снижение массы тела на 10 кг за 4 месяца
- в дальнейшем присоединились повышение температуры тела, жар в теле, постоянный жидкий стул (до 10 раз в сутки).



По результатам комплексного объективного, инструментального и лабораторного обследования были исключены:

- воспалительные заболевания кишечника (ANCA/ASCA – норма, колоноскопия нетипична);
- болезнь Шегрена;
- ревматоидный артрит (РФ/АЦЦП/АНФ – норма, сиалометрия и проба Ширмера – норма);
- системная красная волчанка (АНФ/АТ к дсДНК - норма), рассеянный склероз (МРТ – головного мозга – норма);
- спондилоартриты (МРТ крестцово-подвздошных суставов – норма, HLA-B27 – отрицательный);
- парапротеинемия, опухоль.

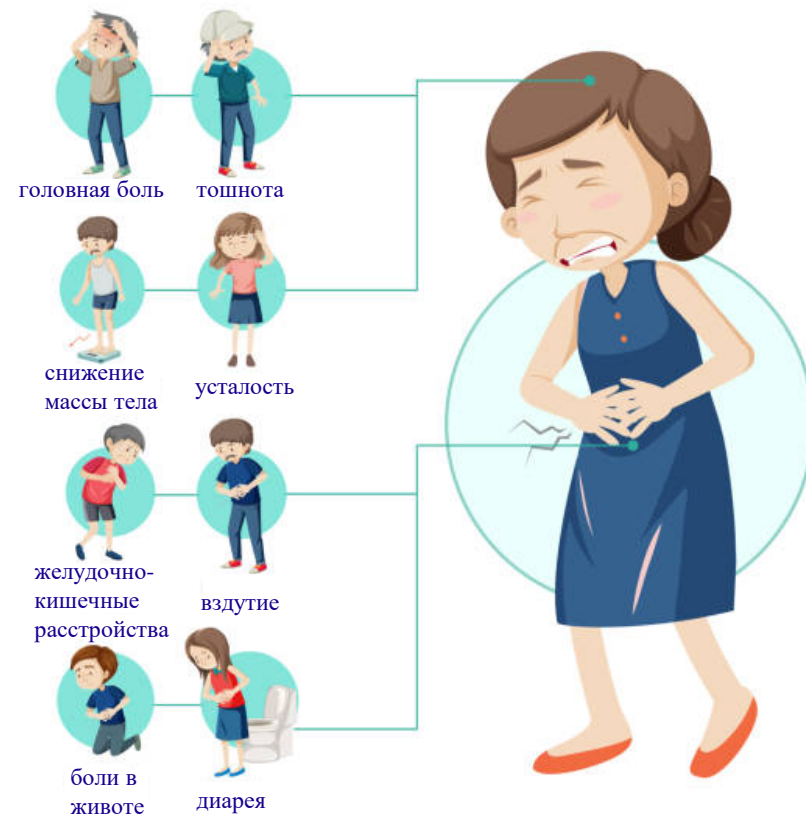
Выявлено носительство аллеля человеческого лейкоцитарного антигена HLA-DQ2.



Источник: <https://www.freepik.com/free-photos-vectors/medical-diagnostic>

С учетом наличия диареи, отягощенной наследственности (целиакция у двух детей пациентки), носительства аллеля лейкоцитарных антигенов HLA-DQ2 установлен диагноз **DQ2-позитивной целиакии, ассоциированной с комплексом гистосовместимости.**

Целиакция – симптомы болезни

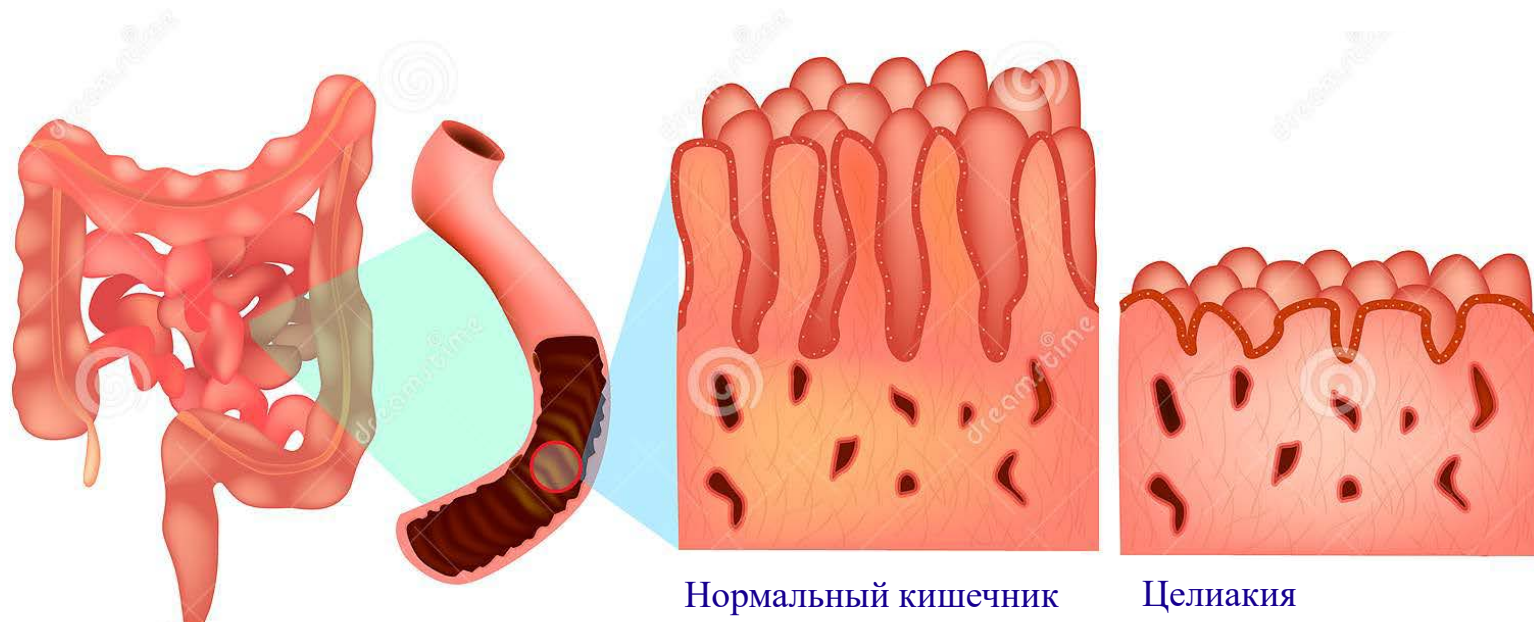


Источник: <https://www.istockphoto.com/ru/векторная/целиакция-симптомы-информационной-инфографики-gm1269050055-372569614>

- Отмена нестероидных противовоспалительных препаратов;
- Назначение диеты с ограничением глютена.

- На фоне безглютеновой диеты симптомы заболевания полностью купировались.
- В дальнейшем у пациентки восстановилась масса тела, исчезли боль в суставах и позвоночнике, а также неврологическая симптоматика.
- Клиническая и лабораторная ремиссия сохранялась без лекарственной поддержки.

Синхронное течение симптомов поражения опорно-двигательного аппарата, нервной системы и желудочно-кишечного тракта свидетельствует об их возможной патогенетической общности в рамках целиакии.



Источник: <https://www.dreamstime.com/illustration/enteropathy.html>

Авторы:


ПИЛИПЕНКО А.И. – ФГБОУВО «Северо-Западный государственный медицинский университет им. И.И. Мечникова» Минздрава России, Санкт-Петербург, Россия

ГАЙДУКОВА И.З. - ФГБОУВО «Северо-Западный государственный медицинский университет им. И.И. Мечникова» Минздрава России, Санкт-Петербург, Россия

Журнал: «Современная ревматология», том 16, номер S1

Источник: Пилипенко, А. И. Артрит, ассоциированный с целиакией (клинический случай) / А. И. Пилипенко, И. З. Гайдукова // Современная ревматология. – 2022. – Т. 16, № S1. – С. 18. – EDN TBMRMP.

2023



Мы всегда готовы к сотрудничеству!

КОНТАКТЫ

Руководитель проекта **Шадеркина Виктория Анатольевна**

Тел.: +7 (926) 017-52-14

viktoriashade@uroweb.ru